Aus der medizinischen Klinik in Bonn.

Ein Fall

von

Dermatomyositis chronica.

Inaugural-Dissertation

zur

Erlangung der Doctorwürde

bei der

hohen medizinischen Fakultät

der Rheinischen Friedrich-Wilhelms-Universität zu Bonn

vorgelegt

im April 1894

von

George Müller

aus Bremen.

BONN,

Druck von Ernst Heydorn.

Meinem lieben Vater

in

Dankbarkeit

gewidmet.

Digitized by the Internet Archive
in 2026

https://archive.org/details/IA41547419_0254

Im September 1893 kam auf der medizinischen Klinik in Bonn ein Fall zur Beobachtung, der mir durch die Güte des Herrn Professor Dr. Schultze zur Bearbeitung überlassen wurde und der durch die Eigenthümlichkeit der Erkrankung vielleicht die Berechtigung für sich in Anspruch nehmen darf, veröffentlicht zu werden. Ich lasse hier zunächst die Krankengeschichte folgen:

Carl K., 3 Jahre alt, wird am 30. September in die hiesige Klinik eingeliefert. Eltern und Geschwister des Patienten leben und sind gesund. Bis zum März des Jahres soll der Knabe stets gesund gewesen sein. Sein Leiden begann allmählig, indem die Eltern zuerst bemerkten, dass der Knabe sich nicht gerne zudecken wollte, als ob ihm der Druck der Bettdecke Schmerzen verursache. Dann trat Unfähigkeit zu gehen ein, sodass sich das Kind bald legen musste und seit der Zeit ist es nicht mehr im Stande, sich aus der liegenden Stellung ohne fremde Hilfe aufzurichten und ebensowenig den Kopf zu heben. Seitdem nun Patient zu Bett liegt, bewegt er wohl die Füsse und vermag die Knie zu beugen, kann sich aber nicht auf den Beinen halten. Der Gebrauch der Hände ist nicht aufgehoben, schwere Gegenstände vermag der Knabe jedoch nicht zu halten. Derselbe soll nur wenig abgemagert sein; seit einiger Zeit zeigt sich ein stark juckender Ausschlag auf Armen und Beinen. Gleich zu Anfang soll eine Schwellung des Gesichtes und der

Füsse bestanden haben. Wird der Knabe an Armen oder Beinen angefasst, so klagt er. Seit einigen Tagen geringer Husten. In der Familie des Patienten keine Nervenkrankheiten.

Status praesens. Für sein Alter gut gebauter Knabe, von gutem Ernährungszustand, aber atrophischer Muskulatur. Kein Zeichen von Rhachitis zu finden. Ueber der ganzen Haut ein trockenes schuppendes Eczem. Auf der Kopfhaut Seborrhoea sicca. Am Hinterkopfe eine ziemlich grosse haarlose Stelle. Keine Oedeme. Axillar-, Inguinal- und Cervicaldrüsen sind geschwollen.

Thorax gut gebaut, wird beim Athmen gleichmässig gehoben.

Lungengrenzen V R U V. R.
V L U III. R.
H L U / H R U XI. R.

Lungenspitzen gleich hoch.

Percussion ergiebt überall vollen Schall.

Auscultation L H U verschärftes Athemgeräusch mit trockenem Rasseln.

Herzdämpfung III. R L Sternalrand bis zur Mammillarlinie.

Spitzenstoss im IV. S C R.

Herztöne rein, accentuirt.

Puls mittelgross, regelmässig.

Leber überragt der Perc. nach den Rippenbogen um einen Finger, ist nicht palpabel.

Milz normal, nicht palpabel.

Abdomen weich, nicht druckempfindlich.

Zunge nicht belegt.

Zähne zeigen keine Abnormitäten.

Urin kein A, kein S.

Die grosse Fontanella ist geschlossen. Beide Knie sind in schwacher Beugestellung und können activ nicht vollkommen gestreckt werden; ebensowenig können die Füsse, welche plantarwärts gebeugt sind, vollständig rechtwinklich dorsalwärts flectirt werden. Die übrigen Gelenke sind frei.

Patient liegt in passiver Rückenlage da und vermag sich nicht aufzurichten. Beim Aufrechtsetzen an den Armen fällt der Kopf nach hinten über und Patient kann ihn nicht wieder aufrichten. Ist dieses von fremder Hand geschehen, so kann der Kopf balancirt werden. Vorwärtsbewegungen des letzteren gelingen gut, Seitwärtsbewegungen nur sehr schlecht.

Die Muskeln am Nacken, an den Schultern und Oberarmen sind atrophisch.

Die Bewegungen der Arme sind sämmtlich ausführbar, jedoch nur mit geringer Kraft; ebenso an den Beinen. Gehen und Stehen ist unmöglich.

Patellar- und Achillessehnenreflexe sind vorhanden.

An den oberen Extremitäten keine Sehnenreflexe.

Hautreflexe vorhanden.

Pupillen reagiren gut.

Augenbewegungen intact.

Am 15. October wird das Kind von den Eltern für eine Woche mitgenommen und dann am 23. October wieder in die Klinik zurückgebracht mit deutlich verstärktem Eczem, bedeutenden Oedemen an beiden Unterschenkeln und Füssen und starkem Hustenreiz. Im Urin kein Albumen. Ueber den Lungen hinten beiderseits Rasselgeräusche, L H U ausserdem gedämpft tympanitischer Schall und bronchiales Exspirium.

25. X.: Oedem an den Beinen geringer.

26. X.: Oedem am L Fussrücken jetzt ganz ge-

schwunden; hier die Haut ganz weich, dagegen an der Unterschenkel- und Wadengegend härter und dicker, aber gut abhebbar. Besonders auffalland heute die Veränderung im Gesicht. Die Haut der Wange und Schläfe ist verdickt, glänzend ohne Eczem, derb, aber gut abhebbar. Die Haut der oberen Augenlider geröthet und leicht eczematös.

31. X.: L H U keine Dämpfung, Athemgeräusch vesiculär, nur noch spärliche Rasselgeräusche. Husten geringer. Eczem bessert sich.

4. XI.: Seit gestern Appetit sehr schlecht. Erbrechen.

6. XI.: An dem Rücken und Nates verschiedene Furunkel.

7. XI.: Abermals Erbrechen.

11. XI.: In der Gegend der Furunkel auf dem Rücken Oedeme.

22. XI.: Eczem an Armen, Beinen und Kopf fast ganz geschwunden.

26. XI.: Nach mehrmaligem täglichen Sitzen leichte Oedeme an Füssen und Unterschenkeln. Dieselben treten ziemlich rasch auf, jedesmal wenn der Knabe einige Stunden in einem grossen Stuhle, durch Kissen unterstützt und festgehalten, zugebracht hatte, verschwanden aber im Liegen ebenso rasch wieder. Bedeutend sind dieselben nie gewesen, mit Ausnahme der Tage nach dem Aufenthalte im Elternhause und es lässt sich auch auf keine Weise ein besonderer Grund für dieselben ausfindig machen. Die Herzaction war stets normal, ebenso wie der Urin, der wiederholt auf Eiweiss untersucht wurde, aber ebenso wenig wie dieses andere anormale Bestandteile zeigte.

6. I.: Unter den Achseln ziemlich ausgedehntes Eczem in Folge Anfassens.

23. I.: Eczem vorüber. Man kann wiederum geringe Fortschritte in der Bewegungsfähigkeit constatiren. Patient ist aber sehr launisch. Nur wenn gut gelaunt, vermag er sich (angelehnt) auf den Füssen zu halten. Er kann ferner auf dem Schaukelpferd reiten, sich aus hintenübergelegter Stellung aufrichten etc.

7. II.: Seit einigen Tagen Husten, keine Dämpfung, aber viel Rasseln.

10. II.: Decubitusgeschwür auf der R Glutealgegend.

18. II.: Auf Wunsch der Eltern entlassen. Husten vorüber. In letzter Zeit keine merkliche Besserung mehr.

Die Untersuchung der verschiedenen combinirten Bewegungen wird durch die Jugend des Patienten und der damit verbundenen Scheu vor Fremden bedeutend erschwert, obgleich es keinem Zweifel unterliegt, dass der Knabe geistig sehr gut entwickelt ist.

Das Resultat der elektrischen Untersuchung war folgendes:

Farad. Strom: L reagirt bei starken Strömen der M. peroneus, auch im N. tibialis, nicht, dagegen bei gleicher Stromstärke der Vastus int.

R im Vastus int. und im R Peroneusgebiet bei gleichen Strömen keine deutlichen Contractionen.

Bei noch stärkeren Strömen Contractionen im L M. tibial. ant., auch vom N. peroneus aus, aber nicht vom N. tibialis aus, dessen Prüfung durch die Beugehaltung des Unterschenkels schwer fällt.

Vom N. cruralis aus gelingt es auch bei diesen starken Strömen nicht, Contractionen des Cruralis zu erregen.

R wie L auch bei directer Reizung der Wadenmuskeln keine Contractionen.

An den Armmuskeln ist die Reaction gut.

Vom N. ulnaris aus Contractionen, bei directer Reizung des Supin. long. keine Reaction.

Facialis-Muskulatur reagirt bei gleichen Strömen R wie L.

Der L Deltoides reagirt ebenso wenig wie der R. Bei noch stärkeren Strömen zuckt der R Supinator, ebenso die Extensoren des Unterarmes; R auch der Triceps, der Biceps jedoch weniger deutlich.

L contrahirt sich der Supin. long., etwas auch der Biceps; bei Reizung der Extensoren mit einer Electrode giebt es Contractionen in den Flexoren des L Unterarms; bei zwei Electroden contrahiren sich auch die Extensoren.

Bei Untersuchung mit zwei Electroden zuckt sowohl der R wie der L Deltoides. Beim Aufsetzen beider Electroden auf die Cruralis-Muskulatur schwache Contractionen, ebenso sehr deutlich in den Gastrocnemiis; dagegen nicht im R Tibialis ant. und Flexor poll. long., wohl aber im Bereiche der Peronei finden schwache Bewegungen nach aussen Statt.

L reagirt auch etwas der Tibialis, der Extensor poll. long. und die Extensoren der übrigen Zehen. Leichte Auswärtsbewegung des Fusses.

Trotz der Anwendung starker Ströme wird bei Ablenkung des Patienten durch Unterhaltung kein Schmerz geäussert.

Galvan. Strom: Im R Quadriceps und im R Tibialisgebiet kurze Zuckungen. Vom N. peroneus aus R wie L kurze Zuckungen bei starken Strömen.

Bei Reizung des N. radialis in gewöhnlicher Weise immer nur Contractionen der Flexoren. Auch bei Rei-

zung der Extensoren R bei Aufsetzen beider Electroden nur Contractionen kurzer Art.

Bei Reizung des L Deltoides unter Aufsetzen beider Electroden kurze Zuckungen.

Wir haben es also in diesem Falle zu thun mit einer allmählig, nicht fieberhaft auftretenden Krankheit, welche sich äussert in Schmerzen, Unfähigkeit zu gehen oder zu stehen, den Kopf aufrecht zu halten, schwerere Gegenstände zu heben, in Eczem an verschiedenen Stellen des Körpers und zeitweilig auftretenden Oedemen. Die Muskeln sind nirgends hypertrophisch, die Haut, namentlich im Gesicht, derb und glänzend, am Knochensystem keine Zeichen von Rhachitis zu finden. Es besteht keine E A R, nur eine Herabsetzung der Erregbarkeit in verschiedenen Muskeln, besonders gegenüber dem faradischen Strom, soweit sich das bei Kindern bestimmen lässt.

Von denjenigen Affectionen, mit denen der vorliegende Fall Aehnlichkeit hat, käme zuerst die Poliomyelitis ant. in Betracht. Aber dieselbe ergiebt E A R, die in unserem Falle nicht bestand; es wäre ferner ja möglich, dass ein kurzdauerndes, mit Fieber verbundenes Initialstadium vorangegangen wäre, welches die Eltern nicht bemerkt hätten, obgleich die Angaben derselben als ziemlich genau zu betrachten sind. Aber gegen die Poliomyelitis ant. spricht ferner die Symmetrie der Erkrankung, das Vorhandensein der Sehnenreflexe, der langsame Beginn, die fehlende Cyanose und die Kühlheit der Extremitäten.

Dagegen könnte eine spinale Progessive Muskelatrophie vorliegen. Bei dieser jedoch schreiten die Krankheitserscheinungen peripher-centralwärts fort und ihr Beginn liegt meist in den oberen Extremitäten, Daumen und kleinen Fingermuskeln, während die Läh-

mung der Beine verhältnissmässig spät eintritt. Fibrilläre Zuckungen, nur äusserst selten bei Kindern vorkommend, sind in unserem Falle trotz sorgfältiger Beobachtung niemals entdeckt worden.

Es muss hier weiter auch der Dystrophia musc. progressiva gedacht werden. Für dieselbe spricht das allmählige Entstehen und die allgemeine Atrophie, dagegen aber der Umstand, dass in der kurzen Zeit vom Beginne die Krankheit schon so weit fortgeschritten sein sollte, dass Gehen und Stehen unmöglich wurde. Es wäre doch in erster Linie jenes eigenthümliche Stadium zu erwarten, in dem die Kranken schon die Schwierigkeiten, sich aufrecht zu halten, zu überwinden haben, wo das Gehen eine besondere Art annimmt und die Kranken, um sich aufzurichten, „an sich selbst heraufklettern" müssen. Auffallend ist aber auch der Mangel jeder Hypertrophie und Pseudohypertrophie an den Infraspinati und Gastrocnemii, sowie die eigenthümliche Complication mit Oedemen der Füsse und Unterschenkel.

Noch schwieriger gestaltete sich die Diagnose bei dem eigenthümlichen Verlaufe, den die Affection nahm, der sich folgendermassen gestaltete:

Seit Anfang Dezember bemerkte man nun an dem Knaben, dass derselbe seine Beine, dazu aufgefordert, bedeutend besser zu bewegen im Stande war, obwohl er, unaufgefordert, fast stets sich möglichst ruhig verhielt; ebenso war er im Stande, den nach vorne oder hinten geneigten Kopf selbständig zu heben, aufrecht zu setzen, alleine zu essen und diese Besserung schreitet Anfangs langsam, später bedeutend rascher, so vorwärts, dass der Knabe Anfang Januar 1894 — unter den Armen gehalten — kräftige Gehversuche zu machen im Stande ist und sogar selbständig zu stehen vermag, wenn ihm die Knie durchgedrückt werden. Ja, es

kommt soweit, dass der Knabe sich allein auf einem kleinen Schaukelpferde festzuhalten und mit letzterem zu schaukeln im Stande ist. Hand in Hand damit geht auch eine Veränderung in der Psyche des Kranken vor sich, indem die missmutigen und weinerlichen Stimmungen, von denen derselbe früher beherrscht war, mehr und mehr verschwinden und einer aufgeweckten und heiteren Platz machen. Allerdings liess der Patient noch öfters Urin und Koth unter sich gehen, was sich aber nicht als eine körperliche Schwäche, sondern nur als eine Unart herausstellte, die nach mehrmaligem Strafen verschwand, wie denn überhaupt der Knabe bei seiner Aufnahme den Eindruck eines verzogenen Kindes machte, was sich aber schon unter der gleichmässig strengen Behandlung in der Klinik in kurzer Zeit besserte.

Das Eczem, das sich besonders an den Unterschenkeln gezeigt hatte, trat nun an verschiedenen Körperstellen auf, besonders auf der Brust und unter den Achseln. Die Therapie bestand in Bepinselung mit Theer.

Ein solcher Verlauf spricht doch jedenfalls mit aller Entschiedenheit gegen die Annahme einer Progressiven Muskelatrophie oder einer atrophischen Lähmung, denn dieselbe würde ja in diesem Falle regressiv. Man kann ja freilich auch die Annahme machen, dass auch diese Krankheit gelegentlich abheilen könne, indessen ist das doch schwer zu beweisen, da man in einem solchen Falle immer den Einwand erheben kann, es habe sich niemals um eine Dystr. musc. progr. gehandelt. Eher liesse sich an die Möglichkeit denken, dass hier vielleicht im Wesentlichen doch nur eine functionelle Störung vorliegen könne und zwar eine

Hysterie, die dann allerdings abnorm frühzeitig eingesetzt haben müsste.

Es war also unter diesen Schwierigkeiten gewiss wünschenswerth, eine Untersuchung der Muskulatur vorzunehmen, was denn auch geschehen ist. Am 19. Dezember wurde dem Knaben ein Stück des Gastrocnemius L exstirpirt, nachdem die betreffende Partie vorher durch subcutane Injection von Cocaïn anästhetisch gemacht worden war. Die Muskelstücke wurden sodann in Müller'sche Flüssigkeit gelegt, in Alkohol gehärtet, eingebettet und geschnitten. Gefärbt wurden die Präparate theils in Triacidlösung, theils in der Ora van Gieson'schen Pikrinsäure-Fuchsinfärbung.

Der mikroskopische Befund war folgender:

An Querschnitten sieht man die Muskelbündel zum grössten Theile gut erhalten. Ein quergetroffenes Muskelbündel enthält 1, 2 höchstens 3 Kerne. An einzelnen Stellen zeigen sich Veränderungen der Muskelbündel; dieselben sind kleiner, ohne deutliche Querstreifung. An diesen Stellen finden sich oft 2—3, aber nicht mehr Kerne, welche gelegentlich allein den Inhalt des Muskelschlauches ausfüllen. Stellenweise ist aber auch unzweifelhaft eine starke Volumsverminderung einzelner Bündel zu finden. Am auffallendsten aber war der Befund von starken Kernwucherungen um einzelne Gefässe und um Muskelfasern herum. Vacuolenbildung wurde in den atrophischen Bündeln nicht deutlich gesehen. Das Bindegewebe ist stellenweise ganz bedeutend gewuchert und zwar vornehmlich an der Umgebung der Gefässe, stellenweise auch zwischen den Muskelbündeln. Diese verdickten Bindegewebsbündel zeigen einen sehr grossen Kernreichthum, welcher weniger von infiltrirenden Leucocyten, als vielmehr von jungen Bindegewebszellen herrührt. Auf Längs-

schnitten zeigen sich die Muskelfasern ebenfalls grösstentheils intact. Das Bindegewebe ist auch hier beträchtlich gewuchert, stellenweise zwischen die Muskelbündel hinein. Besonders die Umgebung der Gefässe zeigt sich verändert. Die Veränderungen des Bindegewebes bilden den wesentlichen pathologischen Befund. (Siehe die zugehörige Abbildung.)

Jedenfalls lag also anatomisch ein anderes Bild vor, als welches eine Dystr. musc. progr. ergiebt, und andrerseits kann aber auch angesichts dieser gefundenen Veränderungen die etwaige Hysterie nur eine geringe Rolle spielen. Die Schwerbeweglichkeit des Patienten erklärt sich ziemlich einfach aus der vorhandenen Schmerzhaftigkeit; ob aber die letztere ihren Sitz in der Haut oder in den Muskeln hatte, lässt sich sehr schwer entscheiden.

Sicher war zugleich eine interstitielle Myositis in Verbindung mit Eczem, chronischer Verdickung der Haut und Oedemen vorhanden.

Im Jahre 1887 wurden nun fast zu gleicher Zeit und unabhängig von einander drei Krankheitsfälle veröffentlicht, welche zwei der Autoren als Polymyositis acuta bezeichneten, der dritte als Pseudotrichinose wegen der grossen Aehnlichkeit der Symptome mit einer acuten Trichinose.

Die drei Kardinalsymptome dieser Krankheit bestanden

1. in einer Anschwellung der Extremitäten; diese kommt theils zu Stande durch starres Oedem des subcutanen Zellgewebes, theils durch Volumzunahme und verbindet sich mit entsprechenden Functionsstörungen;

2. in einem Uebergreifen der entzündlichen Affection auf Respirations- und Schlingmuskulatur, ebenfalls mit entsprechender Functionsstörung;
3. in dem Auftreten mehr oder minder ausgebreiteter Exantheme. (Löwenfeld.)

Betrachten wir zunächst etwas genauer den Verlauf der drei obgenannten Fälle von Wagner, Hepp und Unverricht, so haben wir in dem ersten die acute Erkrankung einer Frau von 34 Jahren mit Rücken- und Kreuzschmerzen, Schmerzen in Hals, Nacken, Schultern und Beinen, Oedem, an den Unterschenkeln beginnend und sich über die ganzen Extremitäten ausbreitend, ferner eine erysipelartige Röthe an den Streckseiten der Arme, schliesslich Kurzathmigkeit und Schlingbeschwerden, Exitus letalis in einem Erstickungsanfalle.

Die Beobachtung Hepps resumirt dieser Autor in folgendem:

Eine kräftige, bis dahin gesunde Frau wird nach längerem geringen Unwohlsein plötzlich von Angina und einem Exanthem befallen, was beides rasch vorübergeht. Acht Tage später rheumatoide Schmerzen im Rücken und den Extremitäten, welch letztere auch ein hartes Oedem aufweisen. An den Muskeln eine immer mehr zunehmende tonische Contraction und Starre. Die Muskelaffection schreitet unaufhaltsam über die meisten Skelettmuskeln fort, erhalten blieben nur die Beweglichkeit der Augen, Gesichtsmuskeln und Zunge; ferner blieben Herz und Zwerchfell verschont. Patient geht an intercurrenter Pneumonie zu Grunde.

In dem Unverricht'schen Falle handelt es sich um ein kräftiges Individuum, das unter rheumatoiden Schmerzen im Kreuz und den Gliedern nach dem Auftreten eines urticariaähnlichen Ausschlages im Gesicht

an einer schmerzhaften Schwellung der willkürlichen Muskeln mit Oedem des bedeckenden Bindegewebes erkrankte. Es werden nach und nach alle Muskeln befallen. Unmöglichkeit der Nahrungszufuhr, Exitus letalis durch Erstickung.

Was den anatomischen Befund anlangt, so erwies sich in dem Hepp'schen Falle die Degeneration als eine hyaline Entartung verschiedenen Grades bis zum gänzlichen Zerfall der contractilen Substanz. Im Unverricht'schen Falle fanden sich alle Stadien und Formen der Degeneration, das interstitielle Gewebe war mit Rundzellen durchsetzt, die Gefässe strotzend mit Blut gefüllt.

Die Beobachtung Wagners wies die grösste Mannigfaltigkeit der Erscheinungen auf. Manche Muskelbündel enthielten bei gleichzeitiger intermusculärer Kernwucherung einfache atrophische Fasern oder nur Vacuolen ohne Kernwucherung; andere Muskelbündel zeigten fettige und wachsartige Degeneration, diffuse und umschriebene seröse Infiltration.

In allen drei Fällen fanden sich keine Veränderungen des Rückenmarkes oder der peripheren Nerven. Die Milz war in Hepp und Unverrichts Fall vergrössert.

Diese soeben angeführten Fälle waren die ersten dieser Art; wenn wir in der Uebersicht aller bisher veröffentlichten Fälle fortfahren, so schliesst sich an die drei ersten zunächst eine Veröffentlichung Wagners, die um 25 Jahre zurückliegt, ferner eine Beobachtung von Potain und eine solche von Marchand. Der ältere Fall Wagners ist folgender:

Ein 43jähriges phthisisches Dienstmädchen erkrankt an Anschwellung beider Arme in Verbindung

mit Röthe der Haut. Es treten Schlingbeschwerden auf und der Exitus erfolgt nach 17tägiger Krankheitsdauer.

Die Beobachtung Potains wurde von dem Autor selbst als eine ungewöhnliche Form von Rotz bezeichnet. Ein 17jähriger Knecht leidet an Abgeschlagenheit, Ziehen in den Gliedern, Röthung der Haut, wiederholten Anginen, localen steifen Oedemen und Contracturstellung der Glieder. Der Tod erfolgte nach 4—5-monatlicher Krankheitsdauer an Bronchiopneumonie.

Nasenbluten und eine kleine Scleration an der mittleren Muschel führte Potain zu der oben erwähnten Diagnose.

Marchands Fall betraf einen 23jährigen Mann, der unter allmählig zunehmenden Muskelschmerzen und entsprechender Functionsstörung erkrankt war, zu welchen Erscheinungen sich ödematöse Schwellung ohne Albuminurie gesellt hatte. Der Tod erfolgte durch Uebergreifen der Erkrankung auf die Respirationsmuskeln.

Wenn wir hieran noch acht weitere Beobachtungen schliessen, deren genauere Kenntniss zum Theil fehlt, so dürften hiermit alle bisherigen Veröffentlichungen erschöpft sein.

In einem 1889 von Plehn veröffentlichten Falle handelt es sich um eine acute infectiöse Form, welche mit hohem Fieber, Milzschwellung und heftigen Muskelschmerzen, leichten Oedemen und Roseola einherging und in 12 Tagen mit Genesung endete.

Beobachtung von George W. Jacoby: Die Krankheit befällt einen 35jährigen Mann, äussert sich in Schwellung und Schmerzhaftigkeit der Wadenmuskeln, Röthung der Haut und Oedemen, Tod nach einigen Monaten.

Mikroskopisch fand sich: Hyperämie, Vermehrung

des Zwischengewebes, wachsartige und fettige Entartung der Muskelfasern; anscheinend secundäre Veränderungen der Nervenzweige.

Beobachtung von Fenoglio Cagliari: Derselbe verlief mit Schmerzen, leichten Atrophien in verschiedenen Muskelgruppen und zeitweisen Oedemen. In einem Präparate aus dem Deltoides sieht man sowohl zwischen den Muskelfasern, wie im Innern derselben die entzündliche Exsudation. Im Inneren der Muskelfasern treten Vacuolen auf, die durch seröse Imbibation der Substanz der Muskelfaser selbst erzeugt werden.

Fall von Dr. Th. Gies in Rostock als Myositis chronica mitgetheilt: Bei einem 48jährigen Manne trat unter rheumatoiden Schmerzen eine Schwellung der ganzen unteren Hälfte des Oberschenkels auf. Wegen Verdachtes eines periostitischen Processes wurde eine Incision gemacht. Beim Durchtrennen des Muskels fiel sofort dessen eigenthümliche Verfärbung auf; er machte den Eindruck der fettigen oder wachsartigen Degeneration. Ausgang nach monatelanger Dauer in Genesung.

Prinzing: Ein Fall von Polymyositis acuta haemorrhagica. Ein 50jähriger Mann erkrankt mit Anschwellung der R Wade, die sich, verbunden mit Schmerzen und leichter Temperatursteigerung, auf das ganze Bein ausbreitet. Dazu tritt leichtes Oedem, dann stärkeres Fieber und Ausbreitung der Schwellung auch auf die Arme, die dann von derben knotenartigen Anschwellungen ergriffen werden, nebst starkem Oedem des Ellbogengelenkes, Athembeschwerden und Herzschwäche. Nach fünfmonatlichem Krankenlager Tod an Erschöpfung.

Die mikroskopischen Präparate des Muskels ergeben die verschiedensten Zeichen von Degeneration; ferner sind die Muskelfasern von auffallend verschiedener

Grösse mit Spaltbildungen und Vacuolen; an einzelnen Stellen im Bereiche der schmalen Muskelfasern massenhafte Pigmentablagerungen. An Nervenfasern und Gefässen keine Veränderungen.

Löwenfeld: Polymyositis acuta. Ein 50jähriger Mann erkrankt im November 1888 nach vorausgegangener Myocarditis allmählig an starken Schmerzen, enormer Schwellung des Oberarmes mit starker Härte der betroffenen Partien. Die Affection bildet sich bis April 1889 allmählig zurück. Dann tritt eine Schwellung des R Unterschenkels ein mit starr ödematöser Infiltration des subcutanen Zellgewebes. Reichliche Schweissbildung. Der Process greift auf die Oberschenkel und die Schlingmuskulatur über. An den meisten betroffenen Partien rother fleckiger Ausschlag. Ende November tritt eine Besserung ein, sodass Patient am 20. Dezember bereits wieder allein am Stocke gehen kann, dann aber im Januar 1890, zugleich mit dem Ausbruch der Influenzaepidemie verschlimmert sich sein Zustand; die letzte bis dahin verschont gebliebene Muskelgruppe (vordere Bauchmuskulatur mit Ausnahme der M. recti) wird ergriffen und der Tod tritt Ende März ein. Eine Section konnte nicht gemacht werden.

Beobachtung von Strümpell: Patient, 70 Jahre alt, erkrankt ohne nachweisbare Veranlassung plötzlich mit Erbrechen, Kopfschmerzen, allgemeiner Mattigkeit. Acht Tage später treten heftige Schmerzen in den Armen und Beinen ein, die sich beständig steigern und mit starken ödematösen Anschwellungen, namentlich der Arme, einhergehen. Die Schmerzen treten auch beim Kauen, Sprechen und Schlucken ein. Das Gesicht ist eigenthümlich und stark geröthet. Sensibilität der Haut nach allen Richtungen hin normal. Der geringste Druck

ruft heftige Schmerzen hervor. Die Erregbarkeit für galvanischen sowie faradischen Strom ist erloschen oder sehr herabgesetzt. Nach dreimonatlichem Krankenlager tritt Bronchitis ein, verbunden mit anhaltend hohem Fieber, die Respiration wird immer mühsamer. Exitus letalis.

Die Untersuchung an frischen Muskelpräparaten ergiebt starke feinkörnige Trübung, die sich aber nicht als fettige Degeneration erweist. Einzelne Fasern machen einen verschmälerten atrophischen Eindruck. Auffallend sind die vielen weiten und stark gefüllten Blutcapillaren. Besonders auch die Pharynxmusculatur zeigt diese sämmtlichen krankhaften Veränderungen. In gefärbten Präparaten sieht man Vacuolenbildungen und Vermehrung der Muskelkerne. Zahlreiche Heerde von echter interstitieller Myositis. An einigen Stellen zwischen den Muskelfasern Neubildung von Bindegewebe.

Die Section ergiebt unter anderen einen acuten Milztumor.

Unverricht: Dermatomyositis acuta. Patientin, 39 Jahre alt, erkrankt im October 1889 zuerst an einer Anschwellung der Beine, verbunden mit einem über Ober- und Unterschenkel sich ausbreitendem Ausschlag, der ebenso wie die Schwellung höher hinauf sich fortsetzt. Kopfschmerzen, Uebelkeit, Erbrechen. An den unteren Extremitäten Oedeme, die Haut, besonders an den Unterschenkeln, derb, hart, glänzend roth, gespannt und heiss, lässt sich nicht in Falten abheben. An Leib und Brust Exanthem von quaddelartiger Beschaffenheit. Erhöhte Schmerzempfindlichkeit auf Druck hin. Später nimmt die Schwellung des Gesichtes zu, die Augen können nur schwer geöffnet

werden. Unerträgliches Jucken an allen von dem Exanthem betroffenen Stellen. Ende October tritt Besserung ein, Haut des Gesichts schilfert ab, sämmtliche Erscheinungen gehen zurück, bleiben aber noch einige Wochen nach Verlassen der Klinik bestehen. Die Excision von Muskelstückchen in diesem Falle nicht möglich.

Es dürfte wohl keinem Zweifel unterliegen, dass sowohl den klinischen Erscheinungen, als auch dem mikroskopischen Befund nach, der von uns beobachtete Fall ebenfalls in die Kategorie dieser Erkrankungen einzureihen und eine auf Dermatomyositis gestellte Diagnose gerechtfertigt ist. Denn nach dem Vorgange von Unverricht dürfte diese Bezeichnung unter Umständen passender sein als die frühere „Polymyositis". Denn wie Unverricht sagt:

„Ist es nicht unmöglich, dass die Haut gelegentlich die einzige oder wenigstens die hauptsächlichste Ansiedelungsstätte des infectiösen Agens sein kann, worauf auch das ziemlich beständige Vorkommen von Ausschlägen hinweist und dann ist es natürlich zweckmässiger, von einer Dermatitis zu sprechen. Für unseren Fall, in welchem die Mitbetheiligung der Muskulatur sich nachweisen liess, dürfte der von uns gewählte Name Dermatomyositis die klinische Erscheinungsform am besten wiedergeben."

Wenn wir jetzt in eine vergleichende Betrachtung unseres mit den übrigen Fällen eingehen, so fällt zunächst auf, dass sich die Krankheit in einem ausser-gewöhnlich frühen Alter zeigte. Die bisherigen Beobachtungen betreffen Patienten von 17 –70 Jahren, hier tritt die Affection schon im dritten Lebensjahre auf.

Soweit es sich bis jetzt übersehen lässt, scheint das Geschlecht oder die Beschäftigung kein wesentlicher

Factor zu sein. So schlecht sich dagegen die Prognose erweist — von den verzeichneten 13 Fällen endeten nur 4 mit Genesung (Gies, Plehn, Prinzing, Unverricht) — so verschieden ist die Krankheitsdauer. Sie schwankt von drei Wochen (erste Beobachtung Wagners 1866) bis zu einem Jahre und drei Monaten (Löwenfeld), in diesem letzteren Falle mit einer längeren Remission.

Leider lässt sich weder über die definitive Krankheitsdauer, noch über den Ausgang in unserem Falle etwas mittheilen, da der Knabe nach viermonatlichem Aufenthalt auf der Klinik von seinen Eltern zurückgenommen wurde.

Auch über die Aetiologie ergiebt sich aus den soweit bekannten Fällen nichts und kann auch unsere Beobachtung darin keine Bereicherung liefern. Unter 4 von 6 Fällen wurde eine zugleich bestehende Tuberkulose constatirt, doch dürfte dieselbe wohl schon zu den Complicationen zu zählen sein, ebenso wie im vorliegenden Falle eine leichte Bronchitis und Furunkulose.

Darin stimmen alle Fälle und die vorliegende Beobachtung überein, dass das Leiden stets ein allmählig beginnendes ist, dass acute, mit Schüttelfrost verbundene Anfänge nicht bemerkt wurden, dass stets eine grosse Empfindlichkeit der erkrankten Partien und ziehende („rheumatoide") Schmerzen bestanden, ferner allgemeines Unwohlsein und Erbrechen, letzteres ohne irgend nachweisbare Ursache und Fehlen irgend schwerer Gehirnerscheinungen. Ganz besonders charakteristisch und für alle Fälle gültig sind die Eczeme und Oedeme, welche letztere meistens mit der Vorbereitung der Affection einhergehen oder zeitweilig auftreten, sich da-

gegen von anderen Oedemen durch ihre Härte und das geringe Verschwinden auf Druck auszeichneten.

Die elektrische Erregbarkeit war, wie auch in unserem Falle, entweder erloschen oder herabgesetzt; eine genaue Prüfung der Sensibilität war aus leicht erklärlichen Gründen nicht möglich.

Erwähnung verdient noch das Verhalten der Patellarreflexe, welche bei unserem Kranken normal, in den Fällen von Prinzing und Hepp fehlten, bei Strümpell nur schwach, dagegen bei Löwenfeld erhalten waren.

Ueber die quoad vitam wichtigste und gefahrdrohendste Erscheinung, die Betheiligung der Respirations- und Schlingmuskulatur, die meistens gegen das Ende eintrat, lässt sich im vorliegenden Falle aus oben erwähnten Gründen nichts aussagen; jedenfalls bestand dieselbe nicht während des Aufenthaltes in der Klinik.

In drei der angeführten Fälle, wo die Krankheit acut auftrat, fand sich ein ziemlich beträchtlicher Milztumor (Unverricht, Hepp, Plehn), in einem Falle (Wagner) war die Milz mittelgross, in den Beobachtungen Löwenfelds und Prinzings eine Schwellung zweifelhaft. Bei unserem Kranken wurde sie nicht beobachtet.

Am übereinstimmendsten und für die Diagnose am wichtigsten ist die Beschaffenheit der Muskeln, soweit dieselben durch Excision am Lebenden oder post mortem untersucht wurden. Sie zeigten durchgehends fettige oder wachsartige Degeneration, Veränderung des interstitiellen Gewebes, in manchen Fällen in letzterem Leucocyten und Haemorrhagien (dieses besonders in dem Falle Prinzing), in anderen dagegen auch starke

Vermehrung der Muskelkerne und Vacuolen. Diese letzteren zeigten sich an vereinzelten Stellen auch in unserem Falle, wo jedoch das auffallendste die Wucherung des interstitiellen Gewebes war. Die zum Schlusse beigefügte Abbildung zeigt eine solche auf einem Längsschnitt.

Es erübrigt noch, einige Vermuthungen über die Aetiologie zu erwähnen. Wie schon aus den oben citirten Worten Unverrichts hervorgeht, sieht dieser Autor die Krankheit als die Folge einer Infection an, doch bleibt diese Erklärung soweit nur immer eine willkürliche Annahme.

In den meisten Fällen wird ausdrücklich erwähnt, dass sich nirgends ein Anhalt für Trichinose bot und der Genuss trichinösen Fleisches vor dem Ausbruch der Krankheit von allen Patienten verneint wurde.

Die Aehnlichkeit der Dermatomyositis mit dieser Affection, die aber auch durch das Fehlen von Erscheinungen seitens des Tractus intestinalis ausgeschlossen werden kann, veranlasste Hepp, seine Beobachtung unter dem Titel „Pseudotrichinose" zu veröffentlichen, während Potain die Diagnose auf „Rotz" stellte.

Auch die Vermuthung einer Gregarineninfection (Strümpell) mag hier erwähnt werden.

Die Therapie hat soweit nichts an dem Verlaufe der Krankheit zu ändern vermocht, höchstens dass Einreibungen oder Antipyretica den Kranken vorübergehende Erleichterung, aber keine Heilung zu bringen im Stande waren.

Aus alle dem geht hervor, dass unsere Kenntnisse in Bezug auf die meisten Punkte dieser Krankheit noch sehr mangelhaft sind und erst eine weitere

Zahl von Veröffentlichungen uns grösseren Einblick in diese merkwürdige Affection gestatten wird.

Zum Schlusse bleibt mir noch die angenehme Pflicht, Herrn Professor Dr. Schultze für die freundliche Ueberlassung der Arbeit, sowie Herrn Dr. A. Schmidt für die freundliche Unterstützung bei derselben meinen aufrichtigen Dank auszusprechen.

Litteratur.

Erb: Dystrophia musc. progressiva. Zeitschrift für Nervenheilkunde Bd. 1.

Erb-Schultze: Ein Fall von progressiver Muskelatrophie. Archiv für Psychiatrie u. Nervenkrankheiten Bd. 9.

Erb: Ueber die juvenile Form der progressiven Muskelatrophie u. ihre Beziehungen zur sogenannten Hypertrophie der Muskeln. Deutsches Archiv für klin. Medizin Bd. 34.

Erb: Ueber Dystr. musc. progr. Vortrag auf der XIII. Versamml. deutscher Naturforscher und Aerzte. Archiv für Psych. u. Nervenkrankheiten Bd. 20.

Möbius: Ueber Astasie-Abasie. Schmidt's Jahrbücher Bd. 227.

Tuczek: Ueber Hysterie bei Kindern. Berliner klin. Wochenschrift 1886.

Binswanger: Ueber psychisch bedingte Störung des Gehens und Stehens. Berl. klin. Wochenschrift 1892.

Strümpell: Zur Kenntniss der primären acuten Polymyositis. Zeitschrift für Nervenheilkunde Bd. 1, S. 479.

Wagner: Polymyositis acuta. Deutsches Archiv für klin. Medizin Bd. XII, 1887.

Hepp: Ueber Pseudotrichinose, eine besondere Form von acuter parenchymatöser Polymyositis. Berl. klin. Wochenschrift 1887, Nr. 17 u. 18.

Unverricht: Polymyositis acuta progressiva. Zeitschrift für klin. Medizin Bd. XII, 1887, S. 533 ff.

Potain: Morve chronique de forme anomale. Referat in Virchow Hirsch's Jahresbericht 1871, Bd 1, S. 538.

Plehn: Ein neuer Fall von Polymyositis acuta mit Ausgang in Heilung. Deutsche med. Wochenschrift 1889, Nr. 12.

George W. Jacoby: Subacute progressive Polymyositis. Referat in Schmidt's Jahrbüchern 1889, Heft III.

Prinzing: Polymyositis acuta haemorrhagica. Münchener med. Wochenschrift 1890, Nr. 48.

Löwenfeld: Ueber einen Fall von Polymyositis acuta. Münch. med. Wochenschrift 1890, Nr. 31 u. 32.

Unverricht: Dermatomyositis acuta. Deutsche med. Wochenschrift 1891, Nr. 2.

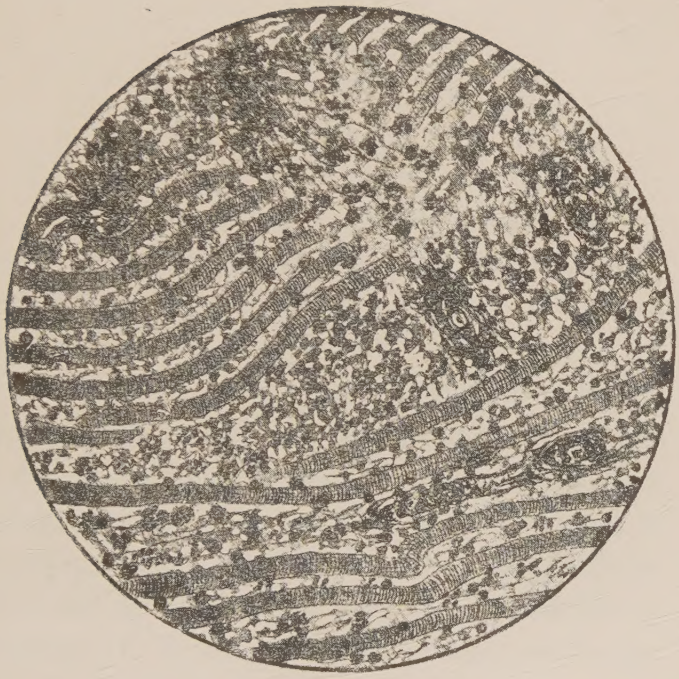

Vita.

Geboren wurde ich, George H. Müller, evangelischer Confession, als Sohn des Kaufmanns W. F. G. Müller und seiner Gattin Clara, geb. Potts, am 22. October 1869 zu New-York. Ich absolvirte das Gymnasium zu Bremen Ostern 1890, um mich dem medizinischen Studium zunächst vier Semester in Freiburg i. Br. zu widmen, woselbst ich die ärztliche Vorprüfung bestand; dann studirte ich zwei Semester in München, genügte daselbst meiner halbjährigen Dienstpflicht mit der Waffe im I. bayrischen Feld-Artillerie-Regiment „P. R. L.“ und wurde in Bonn im Sommer 1893 immatriculirt.

Meine Lehrer während meiner academischen Studienzeit waren die Herren Professoren und Privatdozenten:

in Freiburg: Baumann, Hildebrand, Keibel, v. Kries, Riese, Warburg, Weismann, Wiedersheim;

in München: Angerer, Seitz, v. Ziemssen;

in Bonn: Binz, Bohland, Doutrelepont,

Eigenbrodt, Fritsch, Koester, Leo, Pelman, Schultze, Saemisch, Trendelenburg, Ungar, v. Veit, Wolters.

Allen diesen hochverehrten Herren meinen aufrichtigen Dank, besonders aber auch Herrn Professor Dr. Schultze, an dessen Klinik für drei Monate Amanuensis zu sein mir vergönnt war.